- Copyright - Il Pensiero Scientifico Editore downloaded by IP 18.118.200.197 Sun, 28 Apr 2024, 15:01:41

Protesi mitraliche transcatetere: quale il ruolo attuale?

Federico De Marco[1], Matteo Casenghi[1], Andrea Garatti[2], Marco Guerrini[1], Maurizio Tusa[1], Francesco Bedogni[1]

[1]Cardiologia Clinica-UTIC ed Interventistica, [2]Cardiochirurgia, IRCCS Policlinico San Donato, San Donato Milanese (MI)

Despite the safety and efficacy of transmitral valve repair techniques, transcatheter mitral valve replacement (TMVR) has emerged as a potential treatment option for patients with severe mitral regurgitation at high or prohibitive surgical risk. To date, over 250 high-risk patients with severe mitral regurgitation have been treated with 10 different TMVR devices, demonstrating the feasibility of this technique. Parallel to the potential advantages of this procedure (reproducible mitral regurgitation reduction, possibility of targeting all potential anatomic variations), many challenges has emerged during the design and implantation phases. Further larger studies with longer follow-up are needed to evaluate safety and efficacy of TMVR.

Key words. Mitral regurgitation; Transmitral valve replacement.

G Ital Cardiol 2019;20(4 Suppl 1):20S-26S

INTRODUZIONE

L'insufficienza mitralica (IM) è la valvulopatia più comune nella popolazione generale e, nei pazienti ospedalizzati, è seconda in ordine di frequenza solo alla stenosi valvolare aortica[1]. Si stima che l'incidenza di IM nei pasi occidentali sia dell'1.7% nella popolazione generale e del 10% nei soggetti di età >75 anni[1]. Possiamo distinguere una forma primaria (detta anche organica o degenerativa), causata dalla disfunzione di uno o più componenti dell'apparato valvolare (es. malattia reumatica, prolasso o "flail" di un lembo, endocardite infettiva con perforazione dei lembi, rottura delle corde tendinee, rottura di un muscolo papillare), e una forma secondaria (funzionale o ischemica) associata a disfunzione e dilatazione del ventricolo sinistro. La forma secondaria è caratterizzata da una perdita del punto di coaptazione dei lembi valvolari conseguente a dilatazione dell'anulus mitralico, dilatazione o dissincronia del ventricolo sinistro, con conseguente stiramento ("tethering") dell'apparato sottocordale.

TRATTAMENTO CHIRURGICO DELL'INSUFFICIENZA MITRALICA: RIPARAZIONE O SOSTITUZIONE VALVOLARE?

La prognosi dei pazienti con IM trattati con la sola terapia medica è sfavorevole con una mortalità del 20% ad 1 anno e del 50% a 5 anni, con il 90% dei pazienti sopravvissuti che sono ospedalizzati per scompenso cardiaco nei primi 5 anni dalla diagnosi[2]. Le ultime linee guida raccomandano la correzione chirurgica dell'IM (riparazione o sostituzione valvolare) considerandola il trattamento di scelta sia nella forma degenerativa che in quella secondaria[3]. Tra le due tecniche chirurgiche, la riparazione valvolare mitralica è attualmente il trattamento di scelta indipendentemente dall'eziologia del vizio valvolare[4]. In particolare, da un'analisi del database della Society of Thoracic Surgeons (STS) è emerso come la riparazione valvolare mitralica venga eseguita nel 58% dei pazienti che vanno incontro ad intervento chirurgico per IM. Tuttavia nei pazienti a rischio alto (PROM ≥8% e <12%) e a rischio estremo (PROM ≥12) la sostituzione valvolare mitralica è ancora l'intervento di scelta eseguito rispettivamente nel 79.5% e 84.5% dei pazienti[5].

Trattamento chirurgico dell'insufficienza mitralica degenerativa

Nella forma degenerativa, responsabile per il 60-70% dei casi di IM, la riparazione chirurgica è considerata il trattamento di scelta essendo associata, se efficace e tempestiva, ad un netto miglioramento della prognosi soprattutto nei pazienti più giovani[3,6]. Nonostante non vi siano trial clinici randomizzati di comparazione tra riparazione mitralica e sostituzione valvolare, numerosi studi retrospettivi suggeriscono che la riparazione sia associata a minore mortalità operatoria, migliore preservazione della funzione ventricolare sinistra ed assenza di complicanze legate all'impianto di una protesi valvolare (tromboembolismo, emorragia secondaria a terapia anticoagulante, endocardite), e che la durabilità dell'intervento sia uguale o superiore alla sostituzione valvolare mitralica[7].

Trattamento chirurgico dell'insufficienza mitralica funzionale

È stato dimostrato che l'IM funzionale di grado severo sia associata, nei pazienti con cardiopatia ischemica, ad una prognosi peggiore[8]. Il dibattito sul trattamento dell'IM funzionale (soprattutto in caso di cardiomiopatia ischemica), in termini di se, come e quando essa vada corretta, è uno dei più discussi e

© 2019 Il Pensiero Scientifico Editore
Gli autori dichiarano nessun conflitto di interessi.
Per la corrispondenza:
Dr. Federico De Marco Cardiologia Clinica-UTIC ed Interventistica, IRCCS Policlinico San Donato, Via Morandi 30, 20097 San Donato Milanese (MI)
e-mail: federico.demarco@gmail.com

- Copyright - Il Pensiero Scientifico Editore downloaded by IP 18.118.200.197 Sun, 28 Apr 2024, 15:01:41

controversi degli ultimi anni nella comunità cardiochirurgica. Il trattamento chirurgico dei pazienti con IM funzionale e cardiomiopatia ischemica è infatti estremamente complesso per diverse ragioni (elevata mortalità procedurale, prognosi severa di questo gruppo di pazienti nonostante un'efficace correzione chirurgica, complessità della correzione anatomica).

Un approccio consolidato in questo tipo di patologia è la correzione mediante anuloplastica sotto-dimensionata, associata a rivascolarizzazione miocardica[9]. Tuttavia, nonostante un'ottima riparazione chirurgica, una significativa percentuale di pazienti sviluppa nel breve termine una recidiva di IM moderata o severa (tra il 17% e il 37% a 1 anno di follow-up), che impatta in modo significativo sulla sopravvivenza e sulle riospedalizzazioni per scompenso cardiaco[10]. Per tale motivo, negli ultimi anni ha ripreso piede nel trattamento dei pazienti con IM funzionale e disfunzione ventricolare sinistra la sostituzione valvolare mitralica, soprattutto se associata a "splitting" del lembo anteriore mitralico con totale conservazione dell'apparato sottocordale.

L'unico trial prospettico randomizzato fino ad oggi condotto di confronto tra riparazione chirurgica e sostituzione valvolare nei pazienti con IM funzionale e disfunzione ventricolare sinistra ha dimostrato come, a 12 mesi, non vi fosse alcuna differenza tra le due tecniche chirurgiche in termini di riduzione del volume telesistolico indicizzato, mortalità a 30 giorni e sopravvivenza a 12 mesi. Il tasso di IM moderata o severa ad 1 anno dall'intervento chirurgico era tuttavia molto più elevato nei pazienti trattati con tecniche di riparazione piuttosto che nei pazienti sottoposti a sostituzione valvolare mitralica (32.6 vs 2.3%, $p<0.0001$)[11]. Altri studi, prevalentemente di tipo osservazionale retrospettivo, hanno confermato un tasso più alto di recidiva di IM dopo intervento di riparazione mitralica, suggerendo però che il tasso di mortalità perioperatoria e a lungo termine potrebbe essere minore nei pazienti sottoposti a riparazione se confrontato a quello dei pazienti sottoposti ad intervento di sostituzione valvolare[12]. È necessario però tenere in considerazione che nella pratica clinica l'intervento di sostituzione valvolare è spesso riservato ai pazienti più fragili, ad alto rischio operatorio e con numerose comorbilità.

Nei pazienti con IM funzionale severa candidati ad intervento di rivascolarizzazione mediante bypass aortocoronarico (BPAC), le linee guida raccomandano di eseguire anche la correzione chirurgica del vizio valvolare mitralico pur senza specificare se questa debba essere eseguita tramite riparazione o sostituzione valvolare[3]. Nel caso in cui il paziente non necessiti di un concomitante intervento di rivascolarizzazione mediante BPAC, in considerazione delle poche evidenze sull'efficacia prognostica della correzione chirurgica dell'IM secondaria di grado severo, le linee guida suggeriscono di prendere in considerazione l'intervento solo quando il rischio operatorio risulti basso e in caso di persistenza di segni e sintomi di scompenso cardiaco nonostante terapia medica ottimizzata (inclusa la resincronizzazione cardiaca se necessario)[3].

RIPARAZIONE PERCUTANEA NELL'INSUFFICIENZA MITRALICA

La presenza di comorbilità e il rischio operatorio elevato precludono la possibilità di intervento nel 50% dei pazienti con IM severa[3,13]. Per questi pazienti la riparazione mitralica percutanea (TMVr) si è rivelata efficace tanto quanto quella chirurgica. La complessità che caratterizza l'anatomia e la fisiopatologia dell'apparato valvolare ha reso tuttavia necessario lo sviluppo di diversi dispositivi che avessero come obiettivo il trattamento di uno o più dei possibili meccanismi alla base dell'IM: 1) riparazione "edge-to-edge" dei lembi valvolari (MitraClip, Abbott Vascular; PASCAL, Edwards Lifesciences) 2) anuloplastica diretta o indiretta (Cardioband, Edwards Lifesciences; Carillon, Kardia; Mitralign, Mitralign); 3) impianto di neocorde (Neochord, Neochord). Oltre ai sopracitati dispositivi, che hanno già ottenuto la marcatura CE, molti altri sono in corso di sviluppo (es. MVRx ARTO System; Millipede Ring).

La MitraClip è stata il primo dispositivo ad essere introdotto per la riparazione percutanea della valvulopatia mitralica, sia primitiva sia secondaria. È stata approvata nel 2008 in Europa e nel 2013 negli Stati Uniti e si stima che più di 50 000 pazienti siano stati trattati ad oggi con tale dispositivo. La procedura di impianto di MitraClip è stata sviluppata riproducendo la tecnica chirurgica di riparazione funzionale introdotta da Alfieri nel 1991. La sicurezza e l'efficacia della procedura di MitraClip, anche in confronto alla cardiochirurgia, era stata documentata nei trial EVEREST I (Endovascular Valve Edge-to-Edge Repair Study) ed EVEREST II[14,15]. Recentemente, sono stati pubblicati i dati del trial COAPT di confronto tra pazienti con IM secondaria già in terapia medica ottimizzata sottoposti ad impianto di MitraClip e pazienti solamente in terapia medica ottimizzata. Tali dati hanno dimostrato come, in pazienti con scompenso cardiaco e IM moderato-severa o severa, l'impianto di MitraClip in aggiunta alla terapia medica ottimizzata fosse associato ad una riduzione del tasso di ospedalizzazione per scompenso cardiaco a 24 mesi (35.8% pazienti/anno vs 67.9% pazienti/anno) e una riduzione della mortalità per tutte le cause a 24 mesi (29.1 vs 46.1%)[16].

La TMVr ha quindi mostrato un ottimo profilo di sicurezza e una buona efficacia procedurale senza andare a compromettere la funzione e la geometria del ventricolo sinistro. Data la complessità anatomica e la variabilità della patologia mitralica, il trattamento con la sola tecnica "edge-to-edge" non sempre permette di ottenere un risultato finale "surgical-like". Per questo motivo è necessaria la conoscenza di diversi dispositivi che, come descritto in alcuni report, possono anche essere usati in associazione in base all'eziologia sottostante per poter ottenere un risultato finale più efficace[17].

Infine, come recentemente dimostrato, l'efficacia di tali dispositivi potrebbe essere ridotta, con un più alto tasso di reintervento in quei pazienti che non presentano caratteristiche anatomiche favorevoli[18].

SOSTITUZIONE VALVOLARE MITRALICA TRANSCATETERE

Per superare i limiti delle tecniche di riparazione mitralica percutanea e sulla scia del successo della tecnica di sostituzione valvolare aortica transcatetere (TAVR), sono state recentemente introdotte nel campo della cardiologia interventistica strutturale diversi dispositivi per la sostituzione valvolare mitralica transcatetere (TMVR). La TMVR potrebbe avere alcuni vantaggi teorici rispetto alla TMVr. In primis, al contrario delle tecniche riparative, un unico dispositivo potrebbe essere utilizzato per trattare la valvulopatia mitralica in quanto la TMVR non risente della variabilità anatomica e dell'eterogeneità eziologica del vizio valvolare. Questa procedura potrebbe

- Copyright - Il Pensiero Scientifico Editore downloaded by IP 18.118.200.197 Sun, 28 Apr 2024, 15:01:41

inoltre determinare una riduzione dell'IM che sia riproducibile e prevedibile a priori, indipendentemente dalle caratteristiche anatomiche dell'apparato valvolare.

L'efficacia clinica di questa procedura però dovrà essere attentamente valutata alla luce degli ottimi risultati, sia di sicurezza che di efficacia, che sono stati raggiunti dalle tecniche di riparazione valvolare percutanea in considerazione anche del fatto che le bioprotesi in posizione mitralica hanno una vita media inferiore rispetto a quelle impiantate in posizione aortica.

Dal "First-in-Man" nel 2012, eseguito con la valvola mitralica transcatetere CardiAQ-Edwards (Edwards Lifesciences), ad oggi più di 30 dispositivi per la TMVR sono stati sviluppati e almeno 11 sono già stati impiantati nell'uomo (Tabella 1). L'utilizzo di questi dispositivi è riservato a pazienti con rischio chirurgico elevato o proibitivo ed è consentito solo per uso compassionevole o comunque nell'ambito di studi clinici per la valutazione della sicurezza e fattibilità della procedura.

Nonostante l'entusiasmo iniziale però, numerose difficoltà sono state riscontrate durante le fasi di progettazione e impianto delle valvole.

Sito di accesso

Una delle sfide maggiori della TMVR è rappresentata dal sito di accesso in rapporto alla posizione della valvola mitralica e all'estrema complessità dell'apparato valvolare mitralico. La maggior parte dei dispositivi sviluppati deve essere impiantato con approccio transapicale (TA) e sono pochi quelli che prevedono un accesso transettale (TS) o transatriale (Tabella 2). Nelle TAVR l'approccio TA, in considerazione della breve distanza tra il sito di accesso e la valvola target e l'ottimo allineamento

Tabella 1. Sostituzione valvolare mitralica transcatetere in corso di valutazione clinica e risultati preliminari.

Protesi	Primo impianto	N. pazienti trattati	Ricatturabilità	Successo procedurale[a]	Mortalità a 30 giorni[b]
Tendyne	Ottobre 2014	>110	Sì	97%	6%
Intrepid	Settembre 2014	>50	No	88%	14%
Fortis[c]	Febbraio 2014	~23	No	77%	39%
CardiAQ	Giugno 2012	>15	No	75%	17%
Tiara	Gennaio 2014	>60	No	95%	10.3%
Caisson	Ottobre 2016	>9	Sì	81%	20%
High-Life	2017	~8	No	75%	25%
Mvalve	Ottobre 2015	~1	Sì	1/1	–
Navigate	Ottobre 2015	~1	No	1/1	–
Sapien M3	Dicembre 2018	>10	No	90%	0%
Cardiovalve	2017	~5	Sì	100%	–

[a]La definizione di successo procedurale è differente nei diversi studi.
[b]La mortalità a 30 giorni non è comparabile tra i diversi studi clinici a causa dei diversi criteri di selezione dei pazienti.
[c]Il programma Fortis è stato interrotto da Edwards Lifesciences nel 2015 per evidenza di trombosi della valvola.

Tabella 2. Caratteristiche tecniche delle protesi fino ad oggi impiantate.

Protesi	Fr	Accesso	Misure disponibili	Shape
Tendyne	36	TA	30-43 mm/34-50 mm	D-shape
Intrepid	35	TA	43 mm, 46 mm e 50 mm	Circolare
Fortis[a]	42	TA	–	Circolare
CardiAQ	33	TA/TS	30 mm	Circolare
Tiara	32	TA	35 e 40 mm	D-shape
Caisson	31	TS	35-40 mm	D-shape
High-Life	39	TA	31 mm	Circolare
Mvalve	32	TA	ND	–
Navigate	30	TA/Ta/TS	Afflusso/efflusso: 30/36 mm; 30/40 mm; 33/44 mm	Circolare
Sapien M3	20[b]	TS	29 mm	Circolare
Cardiovalve	28	TS	40-50 mm	–

ND, non disponibile; TA, transapicale; Ta, transatriale; TS, transettale.
[a]Il programma Fortis è stato interrotto da Edwards Lifesciences nel 2015 per evidenza di trombosi della valvola.
[b]Compatibilità con eSheath 20 Fr.

- Copyright - Il Pensiero Scientifico Editore downloaded by IP 18.118.200.197 Sun, 28 Apr 2024, 15:01:41

tra il sistema di rilascio con la valvola stessa, è stato comunemente considerato l'alternativa all'accesso transfemorale (TF). È stato però dimostrato come l'accesso TA, in confronto a quello TF, fosse associato ad un outcome peggiore probabilmente per una quota maggiore di miocardio lesionato e per gli effetti negativi della toracotomia in pazienti fragili e ad alto rischio[19]. Come per la TAVR anche per la TMVR un approccio completamente percutaneo per via venosa TF, meno invasivo e che non richieda l'anestesia generale, sarebbe preferibile. Questo tipo di approccio però è reso complesso dal profilo elevato (30-36 Fr) dei sistemi di rilascio e dall'angolo che deve essere negoziato in uno spazio relativamente piccolo (in caso di accesso TS) per raggiungere il piano valvolare mitralico.

Variabilità anatomica

Alcuni aspetti anatomici dell'apparato valvolare mitralico rendono la TMVR molto più complessa rispetto alla TAVR: la forma asimmetrica dell'anulus e dei due lembi, le dimensioni ampie dell'anulus, la quasi totale assenza di calcificazioni e la presenza dell'apparato sottovalvolare (che dovrebbe essere preservato). L'IM è inoltre una patologia eterogenea, con diversi fattori eziologici, che può essere causata dalla disfunzione di uno qualsiasi dei componenti dell'apparato valvolare. Infine, a seconda del grado di severità dell'IM, vi possono essere alterazioni della geometria oltre che dell'anulus valvolare, anche del ventricolo e dell'atrio sinistro (Figura 1). La progettazione di un dispositivo che possa adattarsi ad una tale variabilità anatomica e che possa essere utilizzato universalmente in tutti i pazienti è quindi estremamente complessa.

Fissaggio della protesi e "sealing"

Una delle sfide maggiori della TMVR è quella di ottenere una stabilità della protesi che sia analoga a quella delle protesi mitraliche impiantate chirurgicamente. Rispetto alla TAVR, in cui la valvola impiantata per via transcatetere si fissa ad una struttura tubulare e calcifica, la TMVR deve ancorarsi ad una struttura fibrosa, che si deforma durante il ciclo cardiaco e che presenta una forma asimmetrica. Per superare queste difficoltà procedurali sono state proposte diverse soluzioni: 1) applicazione di un filo di ancoraggio che applichi sulla protesi una tensione diretta verso l'apice del ventricolo sinistro (Tendyne, Abbott Vascular); 2) impianto di ancore che, sul versante ventricolare, facciano presa sui margini liberi dei lembi nativi (Tiara, NeoVasc); 3) flange che si inseriscano tra le corde tendinee (CardiAQ, Edwards Lifesciences); 4) una serie di piccole ancore poste sul margine esterno della valvola che possano fare frizione e aumentare la forza radiale o penetrare nei tessuti della valvola mitrale (NaviGate, NaviGate); 5) un effetto a "tappo di champagne" determinato dalla forza radiale sufficientemente elevata dello stent (Intrepid, Medtronic); 6) sistema a due step che preveda la creazione di una "landing zone" impiantando un anello o un dock (Caisson, Caisson Interventional; MValve, Boston Scientific; High-Life, High-Life; Sapien M3, Edwards Lifesciences) (Figura 2)[20,21].

Oltre a problematiche relative al fissaggio delle protesi, la dinamicità e la complessa anatomia tridimensionale dell'anulus insieme al notevole gradiente pressorio che si genera tra atrio e ventricolo sinistro durante la sistole possono contribuire alla presenza di leak paravalvolari in seguito all'impianto.

"Shape" e necessità di orientamento delle protesi

L'anulus mitralico è un anello fibromuscolare, con una forma complessa a doppia sella e "D-shaped"[22]. La forma complessa dell'anulus e la sua capacità di andare incontro a deformazione durante il ciclo cardiaco, fondamentali rispettivamente per dissipare lo stress generato durante la sistole e per compensare variazioni del riempimento ventricolare, rappresentano però delle sfide significative per la progettazione e l'impianto di valvole mitraliche transcatetere. Per adattarsi alla forma dell'anulus valvolare e ridurre il rischio di leak paravalvolari alcune protesi (Tendyne, Tiara) sono state progettate con una forma "D-shaped". Queste protesi asimmetriche devono essere orientate, sotto guida ecografica transesofagea e fluoroscopica, per adattarsi all'anulus valvolare. Proprio questa necessità di orientamento ha reso difficile la transizione da un approccio TA ad uno percutaneo TF. Per le protesi progettate con design circolare, non necessitando di essere orientate in fase di impianto, è più facile la transizione ad accesso TF-TS.

Ostruzione al tratto di efflusso del ventricolo sinistro

L'ostruzione al tratto di efflusso del ventricolo sinistro, sebbene sia estremamente rara, è già stata descritta in seguito a impianto chirurgico di protesi in posizione mitralica, è una complicanza potenzialmente pericolosa per la vita del paziente ed è stata riportata nell'8.2% dei pazienti sottoposti a procedura di "valve-in-ring" e nel 9.3% dei pazienti sottoposti a TMVR con calcificazioni dell'anulus mitralico[23-25]. Il rischio di ostruzione al tratto di efflusso è uno dei criteri principali, insieme alle dimensioni dell'anulus, di esclusione dei pazienti dagli studi in corso. Tra i fattori che possono aumentare il rischio di tale complicanza vi sono: 1) l'angolo tra aorta e valvola mitrale (maggiore è l'apertura dell'angolo, più alto è il rischio di ostruzione); 2) l'entità dell'ipertrofia del setto interventricolare; 3) le dimensioni del ventricolo sinistro; e 4) la protrusione del dispositivo nel ventricolo sinistro[20]. Ad oggi, questa complicanza è stata riportata in meno dell'1% dei pa-

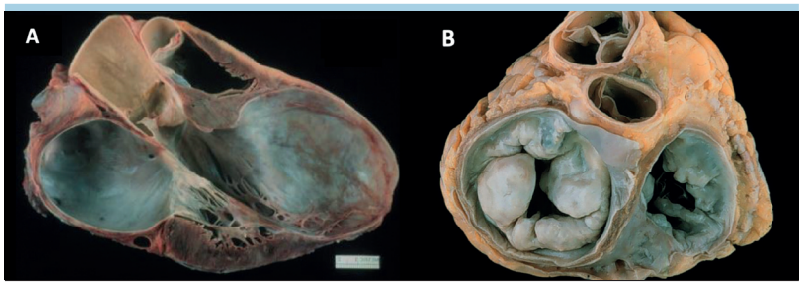

Figura 1. Diversi aspetti anatomo-patologici nell'insufficienza mitralica funzionale (*A*) e degenerativa (*B*).

- Copyright - Il Pensiero Scientifico Editore downloaded by IP 18.118.200.197 Sun, 28 Apr 2024, 15:01:41

zienti sottoposti a TMVR e questo probabilmente rende nota dell'appropriatezza dei criteri di selezione dei pazienti sulla base della tomografia computerizzata (TC) tridimensionale (Figura 3)[20,26]. È stata inoltre descritta una tecnica che contempla la lacerazione del lembo anteriore della mitrale (LAMPOON), prevenendone il dislocamento e conseguentemente riducendo il rischio di ostruzione[27].

Trombosi clinica e subclinica

La trombosi dei lembi è uno dei problemi principali emerso durante queste primissime fasi di progettazione e sviluppo delle protesi. Alcune protesi sono impiantate in posizione sopra-anulare andando ad alterare il flusso di sangue a livello dell'atrio sinistro e aumentando il rischio di trombosi. Proprio per il riscontro di trombosi valvolare, il trial clinico della Fortis (Edwards Lifesciences) è stato sospeso nel 2015. È stato riportato anche un caso di trombosi subclinica dei lembi in un paziente sottoposto ad impianto di Tendyne in terapia con antagonisti della vitamina K ma con international normalized ratio (INR) =1.5. Il paziente presentava al controllo ad 1 mese dopo l'impianto un aumento dei gradienti transvalvolari ed un ispessimento dei lembi alla TC. Entrambi questi reperti si sono normalizzati dopo potenziamento della terapia anticoagulante[28].

Nei pazienti sottoposti a impianto chirurgico di bioprotesi in posizione mitralica generalmente è consigliata la terapia anticoagulante per almeno 3 mesi dopo l'impianto. Non è tuttavia ancora chiaro se i pazienti sottoposti a TMVR necessitino di terapia anticoagulante e, nel caso, se questa debba essere continuata per tutta la vita. Ad oggi, in attesa di nuovi dati provenienti dagli studi clinici, tutti i pazienti sottoposti a TMVR dovrebbero assumere una terapia anticoagulante per almeno 1 mese dopo l'impianto.

Degenerazione della bioprotesi

Nonostante non vi siano dati a lungo termine che ci possano fornire informazioni sulla durabilità di queste protesi, dobbiamo tenere in considerazione che le bioprotesi chirurgiche impiantate in posizione mitralica sono prone, rispetto a quelle impiantate in posizione aortica, ad andare incontro ad una degenerazione precoce, soprattutto nei pazienti più giovani. In considerazione delle complesse forze biomeccaniche legate alla contrazione ventricolare e alla deformazione dell'anulus a cui lo stent e i lembi sono sottoposti, in queste prime fasi di sperimentazione della TMVR un attento monitoraggio ecocardiografico dei parametri emodinamici della protesi è quindi mandatorio.

SOSTITUZIONE VALVOLARE MITRALICA TRANSCATETERE: STATO DELL'ARTE

Circa 250 pazienti altamente selezionati con IM severa sintomatica e giudicati inoperabili sono stati sottoposti a TMVR con 10 dispositivi differenti. Di questi il 25% presentava una forma degenerativa e il 75% una forma funzionale/ischemica. L'età media dei pazienti trattati era intorno ai 74 anni e solo il 26% era di sesso femminile[20]. La maggiore esperienza clinica ad oggi l'abbiamo con i dispositivi Tendyne (Abbott Vascular)

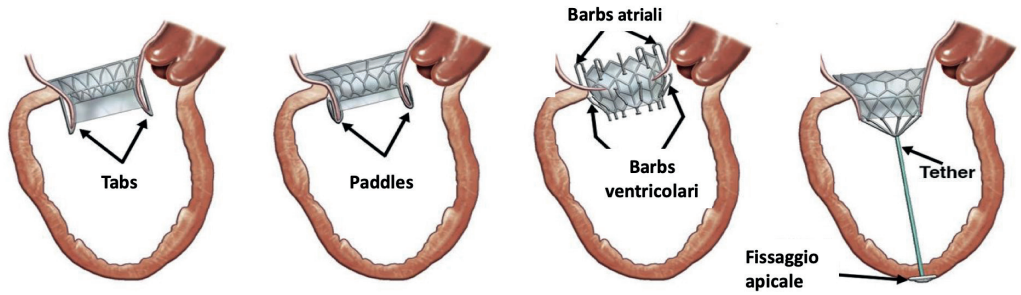

Figura 2. Alcuni dei diversi sistemi di fissaggio delle protesi mitraliche transcatetere.
Modificata da Blanke et al.[21].

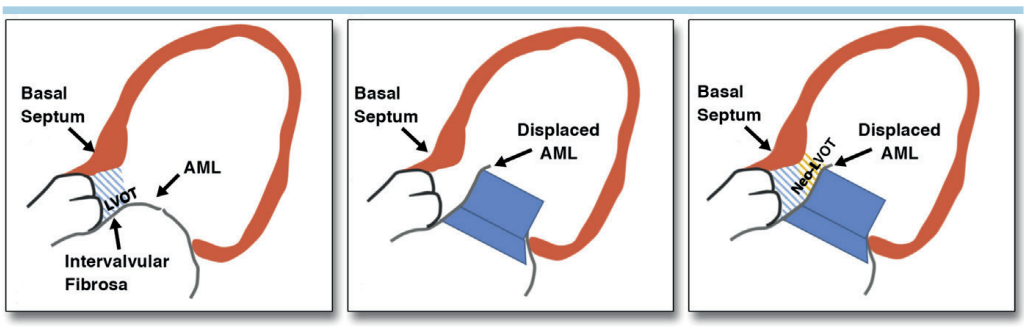

Figura 3. Meccanismo di ostruzione al tratto di efflusso del ventricolo sinistro dopo sostituzione valvolare mitralica transcatetere.
AML, lembo mitralico anteriore; LVOT, tratto di efflusso del ventricolo sinistro.
Modificata da Blanke et al[26].

- Copyright - Il Pensiero Scientifico Editore downloaded by IP 18.118.200.197 Sun, 28 Apr 2024, 15:01:41

e Intrepid (Medtronic) con rispettivamente 100 e 50 pazienti trattati. La maggior parte delle procedure (94%) è stata eseguita per via TA con successo procedurale nell'88% dei casi[20]. Le problematiche più frequentemente riscontrate dopo TMVR sono state: 1) instabilità della valvola; 2) sanguinamenti dal sito di accesso TA; 3) interazione con l'apparato sottovalvolare; 4) malfunzionamento dei lembi dopo impianto; 4) interazione con protesi aortiche precedentemente impiantate.

La performance delle valvole impiantate è stata comunque buona con un gradiente transvalvolare medio post-impianto ≤3 mmHg e con un'incidenza di leak paravalvolari severi <2%[20]. La mortalità a 30 giorni dopo TMVR era del 23% con circa il 50% delle complicanze periprocedurali legate alla procedura di impianto. Ad oggi, non sono disponibili dati di follow-up a lungo termine. Altri pazienti sono andati incontro a morte nelle settimane successive all'impianto nonostante il successo procedurale. In questi casi altri fattori hanno contribuito alla mortalità post-TMVR tra cui le numerose comorbilità dei pazienti, l'accesso TA, la toracotomia eseguita in pazienti fragili e l'abolizione del sovraccarico di volume legato all'IM severa in seguito a TMVR in pazienti con bassa frazione di eiezione del ventricolo sinistro ("afterload mismatch")[20].

CONCLUSIONI

La TMVR sta evolvendo e potrebbe diventare una nuova alternativa per il trattamento dei pazienti con IM severa a rischio operatorio elevato o proibitivo. Nonostante i possibili vantaggi della TMVR rispetto alle tecniche di TMVr, legati al superamento dei limiti anatomici e alla riproducibilità dei risultati, rimangono molti dubbi circa la sicurezza e la durabilità di questi dispositivi. Appare ugualmente evidente che la possibilità che un singolo dispositivo possa adattarsi a tutte le possibili variazioni anatomo-funzionali che si incontrano nella patologia valvolare mitralica rimane, al momento, solo teorica. Infatti negli studi clinici in corso, l'alto tasso di rifiuto per le caratteristiche anatomiche rimane uno dei problemi principali. Inoltre, perché questa tecnica possa essere utilizzata in un numero maggiore di pazienti, alcuni degli aspetti dei vari sistemi per la TMVR dovrebbero essere implementati tra cui: una riduzione dell'interferenza con l'apparato sottovalvolare e del rischio di ostruzione all'efflusso del ventricolo sinistro, la possibilità che le valvole diventino completamente ricatturabili e riposizionabili e che possano essere impiantate per via percutanea tramite puntura TS. Alla luce degli ottimi risultati ottenuti dalla riparazione chirurgica nell'IM degenerativa e dalla riparazione percutanea con MitraClip nell'IM funzionale la strada affinché questa tecnica diventi una valida alternativa alla TMVr e alla chirurgia è quindi ancora lunga. Per fornire dati consistenti sulla sicurezza ed efficacia, saranno necessari per ciascun dispositivo ulteriori studi che arruolino un numero maggiore di pazienti e con un follow-up più lungo.

RIASSUNTO

Nonostante l'ottimo profilo di sicurezza e la buona efficacia procedurale delle tecniche di riparazione mitralica percutanea, la sostituzione mitralica transcatetere (TMVR) potrebbe diventare una nuova alternativa per il trattamento dei pazienti con insufficienza mitralica severa a rischio operatorio elevato o proibitivo. Ad oggi circa 250 pazienti con insufficienza mitralica severa giudicati inoperabili sono stati sottoposti a TMVR con 10 dispositivi differenti, dimostrando la fattibilità della procedura. A fronte dei potenziali vantaggi di questa procedura (superamento dei limiti anatomici; riproducibilità dei risultati) sono state però riscontrate numerose difficoltà nelle fasi di progettazione ed impianto delle protesi. Per fornire dati consistenti sulla sicurezza ed efficacia, saranno necessari per ciascun dispositivo ulteriori studi che arruolino un numero maggiore di pazienti e con un follow-up più lungo.

Parole chiave. Insufficienza mitralica; Sostituzione mitralica transcatetere.

BIBLIOGRAFIA

1. Nkomo VT, Gardin JM, Skelton TN, Gottdiener JS, Scott CG, Enriquez-Sarano M. Burden of valvular heart diseases: a population-based study. Lancet 2006;368:1005-11.

2. Goel SS, Bajaj N, Aggarwal B, et al. Prevalence and outcomes of unoperated patients with severe symptomatic mitral regurgitation and heart failure: comprehensive analysis to determine the potential role of MitraClip for this unmet need. J Am Coll Cardiol 2014;63:185-6.

3. Baumgartner H, Falk V, Bax JJ, et al. 2017 ESC/EACTS Guidelines for the management of valvular heart disease. Eur Heart J 2017;38:2739-91.

4. Gammie JS, Sheng S, Griffith BP, et al. Trends in mitral valve surgery in the United States: results from the Society of Thoracic Surgeons Adult Cardiac Surgery Database. Ann Thorac Surg 2009;87:1431-7.

5. Chatterjee S, Rankin JS, Gammie JS, et al. Isolated mitral valve surgery risk in 77,836 patients from the Society of Thoracic Surgeons database. Ann Thorac Surg 2013;96:1587-94.

6. Mohty D, Orszulak TA, Schaff HV, Avierinos JF, Tajik JA, Enriquez-Sarano M. Very long-term survival and durability of mitral valve repair for mitral valve prolapse. Circulation 2001;104(12 Suppl 1):I1-7.

7. Gillinov AM, Blackstone EH, Nowicki ER, et al. Valve repair versus valve replacement for degenerative mitral valve disease. J Thorac Cardiovasc Surg 2008;135:885-93.

8. Grigioni F, Enriquez-Sarano M, Zehr KJ, Bailey KR, Tajik AJ. Ischemic mitral regurgitation: long-term outcome and prognostic implications with quantitative Doppler assessment. Circulation 2001;103:1759-64.

9. Bolling SF, Pagani FD, Deeb GM, Bach DS. Intermediate-term outcome of mitral reconstruction in cardiomyopathy. J Thorac Cardiovasc Surg 1998;115:381-6.

10. Borger MA, Alam A, Murphy PM, Doenst T, David TE. Chronic ischemic mitral regurgitation: repair, replace or rethink? Ann Thorac Surg 2006;81:1153-61.

11. Acker MA, Parides MK, Perrault LP, et al. Mitral-valve repair versus replacement for severe ischemic mitral regurgitation. N Engl J Med 2014;370:23-32.

12. Virk SA, Sriravindrarajah A, Dunn D, et al. A meta-analysis of mitral valve repair versus replacement for ischemic mitral regurgitation. Ann Cardiothorac Surg 2015;4:400-10.

13. Mirabel M, Iung B, Baron G, et al. What are the characteristics of patients with severe, symptomatic, mitral regurgitation who are denied surgery? Eur Heart J 2007;28:1358-65.

14. Feldman T, Wasserman HS, Herrmann HC, et al. Percutaneous mitral valve repair using the edge-to-edge technique: six-month results of the EVEREST Phase I Clinical Trial. J Am Coll Cardiol 2005;46:2134-40.

15. Feldman T, Kar S, Rinaldi M, et al. Percutaneous mitral repair with the MitraClip system: safety and midterm durability in the initial EVEREST (Endovascular Valve Edge-to-Edge REpair Study) cohort. J Am Coll Cardiol 2009;54:686-94.

16. Stone GW, Lindenfeld J, Abraham WT, et al., COAPT Investigators.

- Copyright - Il Pensiero Scientifico Editore downloaded by IP 18.118.200.197 Sun, 28 Apr 2024, 15:01:41

Transcatheter mitral-valve repair in patients with heart failure. N Engl J Med 2018;379:2307-18.

17. Latib A, Ancona MB, Ferri L, et al. Percutaneous direct annuloplasty with Cardioband to treat recurrent mitral regurgitation after MitraClip implantation. JACC Cardiovasc Interv 2016;9:e191-2.

18. Lesevic H, Karl M, Braun D, et al. Long-term outcomes after MitraClip implantation according to the presence or absence of EVEREST inclusion criteria. Am J Cardiol 2017;119:1255-61.

19. Ribeiro HB, Nombela-Franco L, Munoz-Garcia AJ, et al. Predictors and impact of myocardial injury after transcatheter aortic valve replacement: a multicenter registry. J Am Coll Cardiol 2015;66:2075-88.

20. Regueiro A, Granada JF, Dagenais F, Rodes-Cabau J. Transcatheter mitral valve replacement: insights from early clinical experience and future challenges. J Am Coll Cardiol 2017;69:2175-92.

21. Blanke P, Naoum C, Webb J, et al. Multimodality imaging in the context of transcatheter mitral valve replacement: establishing consensus among modalities and disciplines. JACC Cardiovasc Imaging 2015;8:1191-208.

22. Silbiger JJ. Anatomy, mechanics, and pathophysiology of the mitral annulus. Am Heart J 2012;164:163-76.

23. Wu Q, Zhang L, Zhu R. Obstruction of left ventricular outflow tract after mechanical mitral valve replacement. Ann Thorac Surg 2008;85:1789-91.

24. Guerrero M, Dvir D, Himbert D, et al. Transcatheter mitral valve replacement in native mitral valve disease with severe mitral annular calcification: results from the First Multicenter Global Registry. JACC Cardiovasc Interv 2016;9:1361-71.

25. Paradis JM, Del Trigo M, Puri R, Rodes-Cabau J. Transcatheter valve-in-valve and valve-in-ring for treating aortic and mitral surgical prosthetic dysfunction. J Am Coll Cardiol 2015;66:2019-37.

26. Blanke P, Naoum C, Dvir D, et al. Predicting LVOT obstruction in transcatheter mitral valve implantation: concept of the neo-LVOT. JACC Cardiovasc Imaging 2017;10:482-5.

27. Khan JM, Rogers T, Schenke WH, et al. Intentional laceration of the anterior mitral valve leaflet to prevent left ventricular outflow tract obstruction during transcatheter mitral valve replacement: pre-clinical findings. JACC Cardiovasc Interv 2016;9:1835-43.

28. Muller DW, Farivar RS, Jansz P, et al.; Tendyne Global Feasibility Trial Investigators. Transcatheter mitral valve replacement for patients with symptomatic mitral regurgitation: a global feasibility trial. J Am Coll Cardiol 2017;69:381-91.